

# Unreflektierte Übernahme konsiliarischer Befunde kann fatale Folgen haben

Jan Tübben und Roland Uphoff

Die Kanzlei Dr. Roland Uphoff wurde von der Zeitschrift WirtschaftsWoche zur Top-Kanzlei für Medizinrecht ausgezeichnet.

Ein Rechtsstreit der nicht – wie viele andere – durch die langen Mühen eines zeit- und nervenaufreibenden Prozesses gehen musste, sondern schon zu Beginn des Verfahrens reguliert wurde, befasst sich mit Verstößen gegen Befunderhebungspflichten, der Nichtabklärung einer falschen Verdachtsdiagnose sowie dem fatalen Wechselspiel zwischen Klinikern und einer zur Diagnostik zugezogenen radiologischen Praxis.

## Der Fall

Auf Grund einer Infektion mit kompliziertem Verlauf war die Patientin im Alter von drei Monaten mit einem ventrikuloperitonealem Shunt versorgt worden, den sie zunächst gut tolerierte. Im Alter von einem Jahr kam es zu plötzlichem und unerwartetem mehrfachen Erbrechen. Zur Abklärung begaben sich die Eltern mit ihrer Tochter in das Klinikum, in dem bereits die Shuntversorgung durchgeführt worden war.

Dort erfolgte etwa 90 Minuten später die erste klinische Untersuchung, in deren Verlauf krampfähnliche Symptome wie Blinzeln und gleichzeitige klonische Spasmen der Extremitäten zu beobachten waren. Es bestand fraglich Nackensteife. Der behandelnde Arzt äußerte zunächst den Verdacht einer „Ventildysfunktion“ oder einer „Gastroenteritis“.

Ein Röntgenbefund des Schädels blieb unauffällig. Die Sonographie des Schädels zeigte ein stark erweitertes Ventrikelsystem bei korrekter Shunt-Lage und balloniertem 3. Ventrikel. Es bestand kein Anhalt für eine Stauungspapille. Nach erfolgtem EEG und Aufnahme auf der Säuglingsstation wurde ein Exanthem am Stamm und an den Extremitäten beobachtet und dokumentiert. Während der ärztlichen Untersuchung trat ein weiterer Krampfanfall mit tonischem Strecken des linken

Armes auf. Das Kind verdrehte die Augen, speichelte und schmatzte. Es wurde bradycard und die Sauerstoffsättigung sank auf 40%. Durch manuelle Beatmung mit einem Ambubeutel und die Gabe verschiedener Antikonvulsiva konnte der Krampfanfall zunächst beherrscht werden.

Eine Computertomographie, die in einer der Klinik angeschlossenen radiologischen Praxis durchgeführt wurde, ergab folgenden Befund:

„Keine Druckkappen, kein Hinweis für akuten Hirndruck. Hydrocephalus internus VP-Shunt in rechtem Seitenventrikel, Z. n. Shunt links.“

Bei einer anschließenden Lumbalpunktion zum Ausschluss eines infektiösen Geschehens kam es zu schweren Komplikationen in Form einer massiven Einklemmungssyptomatik.

Der daraufhin konsiliarisch hinzuge-

zogene Neurologe kam bei erneuter Begutachtung des CT's zu

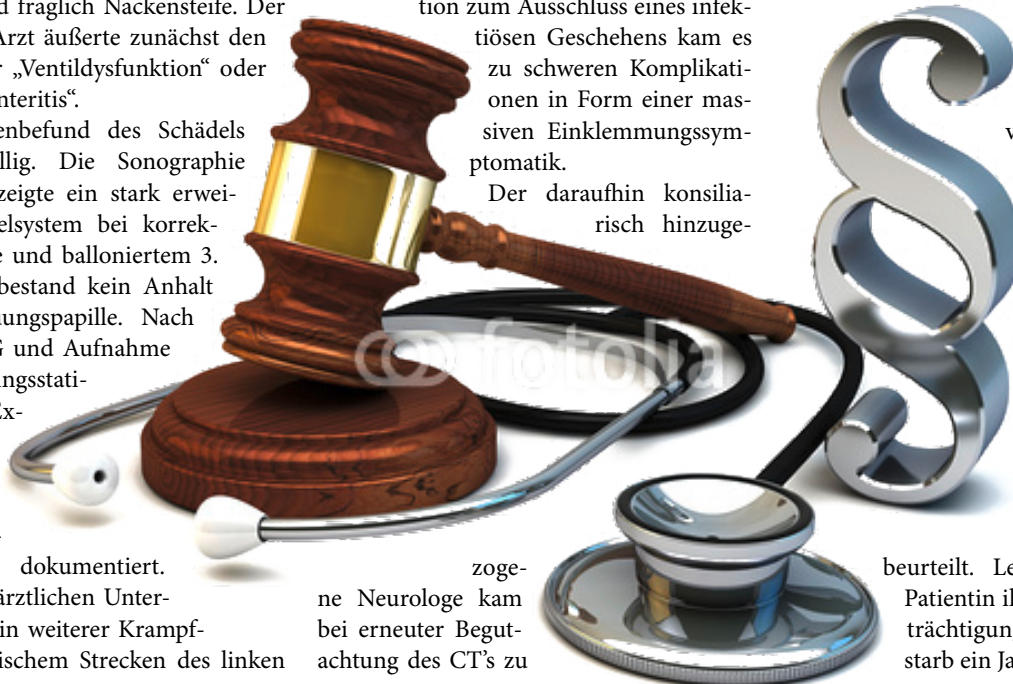dem Schluss, dass sich Hinweise auf akuten Hirndruck zeigten.

Eine operative Shunt-Revision ergab einen Verschluss des Ventrikelkatheters. Im weiteren Verlauf zeigten sich eine untere Einklemmung mit Schädigung des Hirnstammes sowie ein hochpathologisches EEG mit ausgeprägtem Allgemeinveränderungen im Sinne einer schweren Hirnschädigung. Durch ein MRT wurden tiefe Infarzierungen im Bereich der Kleinhirnhemisphäre als Zeichen einer Hypoxie nachgewiesen.

Im Zuge einer retrospektiven Bewertung der Abläufe wurden die in den Stunden nach Aufnahme beobachteten Krampfaktivitäten als Streckkrämpfe bei beginnender Einklemmung bewertet. Die Diagnose

einer bestehenden intrakraniellen Druckerhöhung wurde durch nicht vorhandene dopplersonographische Hinweise, die fehlende Stauungspapille sowie durch die vorbestehende Ventrikelverweiterung erschwert. Das aus diesem Grund durchgeführte CCT wurde fälschlich als Bild ohne Anhalt für Druckerhöhung

beurteilt. Leider überlebte die Patientin ihre erlittenen Beeinträchtigungen nicht und verstarb ein Jahr später.



## Unterlassene Befunderhebung durch verzögerte Fokussuche

Das Mädchen war mit der beschriebenen Symptomatik morgens in die Abteilung einer Klinikum eingewiesen worden, die mit der Anamnese des Kindes hinlänglich vertraut war. Trotzdem erfolgte die Erstuntersuchung nach 90minütiger Wartezeit. Der Gutachter, der mit dem Fall betraut war, kam bezüglich des verspäteten neurologischen Konsils zu folgendem Urteil:

„Bei primärer Annahme einer Ventildysfunktion mit klinischen Zeichen einer Hirndrucksymptomatik, insbesondere der im Verlauf des frühen Nachmittags eingetretenen Krampfsymptomatik und der Notwendigkeit zur Intubation und Beatmung, ist es als **schwerster Organisationsmangel** zu werten, dass dieses Konsil erst ab 18.00 Uhr erfolgte.“

Das entsprechende Konsil hätte bei Erhebung des Verdachts einer Ventildysfunktion im Rahmen einer notfallmäßigen Anforderung durch die Neurochirurgen umgehend, spätestens aber bis zum Mittag des Aufnahmetages erfolgen müssen.

Bei Beachtung der nach dem Stand der Wissenschaft und der ärztlichen Erfahrung gebotenen Sorgfalt **hätte diesem Verdacht auf eine Ventildysfunktion des Shuntsystems zwingend sofort nachgegangen werden müssen**. Die weitere Verdachtsdiagnose einer Gastroenteritis war fallenzulassen, wurde aber im Nachhinein als maßgebliches Argument für eine Diagnostik mit unzutreffender Zielrichtung angeführt.

In diesem Zusammenhang wurde der Vorwurf der **unterlassenen Befunderhebung** wie folgt begründet:

Die Behandlungsseite hat nicht nur erhobene Befunde zu bewerten, sondern in aller Regel nach ersten Schlussfolgerungen **in einem angemessenen zeitlichen Rahmen** Befunde zu erheben (Diagnostik). Das ist insbesondere dann der Fall, wenn die ersten Befunde oder auch nur die Anamnese den Verdacht auf das Vorliegen einer Erkrankung ergeben. Diesen Verdacht hat die Behandlungsseite mit den hierfür üblichen Befunderhebungen abzuklären, also entweder zu erhärten oder auszusräumen, um dann zu behandeln oder weiteren differentialdiagnostisch in Betracht kommenden Möglichkeiten nachzugehen (vgl. Geiß/Greiner, *Arzthaftpflichtrecht*, 5. Aufl., Rz. 65). Dies umfasst auch die Maßnahmen zeitlich so straff durchzuführen, dass dem Krankheitsbild des Patienten Rechnung getragen wird. Grundsätzlich sind erforderliche Maßnahmen so schnell wie möglich durchzuführen, sodass mit Hilfe der gewonnenen Ergebnisse zum Wohl des Patienten möglichst frühzeitig mit einer wirksamen Behandlung begonnen werden kann (vgl. OLG Hamm VersR 1999, 845).

## Objektiv kontraindizierte Lumbalpunktion

Kontraindiziert wurde am Nachmittag eine Lumbalpunktion durchgeführt, obwohl zu diesem Zeitpunkt zwingende Anhaltspunkte für das Vorliegen einer Ventildysfunktion und auch für das Vorliegen erhöhten Hirndrucks gegeben waren. Eine Lumbalpunktion hätte vorausgesetzt, dass die Ventilfunktion Seitens der Neurochirurgen als unauffällig beurteilt wird. Diesbezüglich konnte sich die Behandlungsseite durch mehrere Maßnahmen wie etwa einer Punktion oder Palpation des Schlauchsys-

tems absichern. Man verließ sich stattdessen aber ausschließlich auf den Fremdbefund des Schädel-CT's. Dieser Tatbestand wurde vom Gutachter später so bewertet:

„Die Computertomographie zeigt jedoch keineswegs unauffällige Verhältnisse, die eine Lumbalpunktion problemlos ermöglichen. Vielmehr zeigte diese Computertomographie, wie in meiner gutachterlichen Stellungnahme beschrieben, ein balloniertes Ventrikelsystem, einen weiten 3. Ventrikel, der 4. Ventrikel ist kaum abgrenzbar, die basalen Cisternen nicht frei. Somit besteht sowohl entsprechend der Computertomographie, als auch entsprechend der klinischen Symptomatik weiter der Verdacht auf Ventilversagen.“

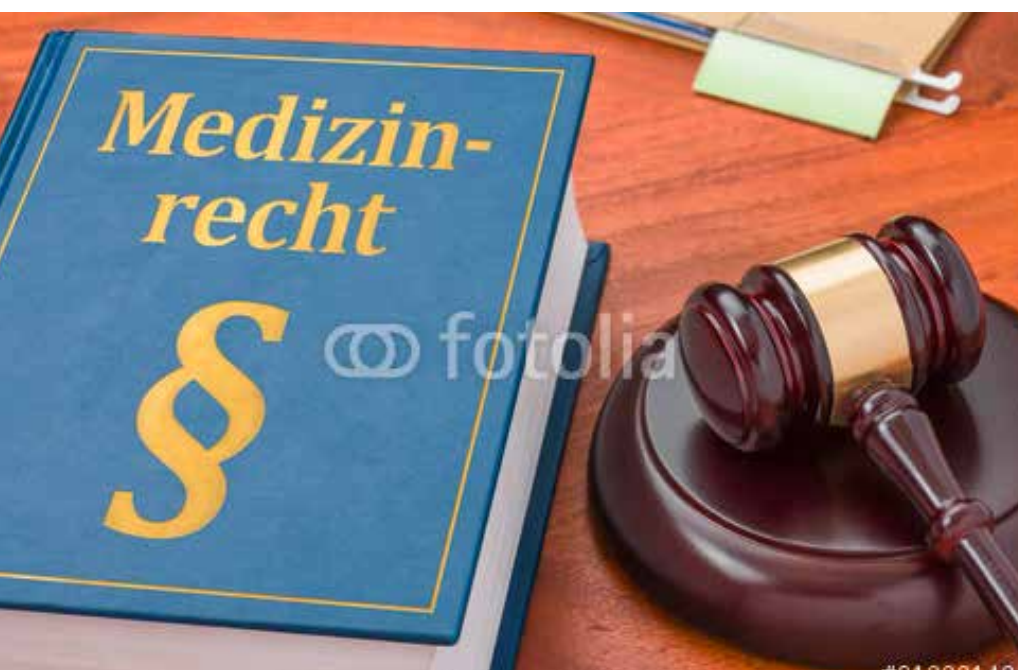Ein solcher Fehler in der Diagnose wird dem Arzt regelmäßig als haftungsbegründender Behandlungsfehler vorzuwerfen sein, wenn sich die Diagnose des Arztes als unvertretbare Fehlleistung darstellt. Der Bundesgerichtshofs für Zivilsachen hat mit Urteil vom 08.07.2003 (VI ZR 304/02, abgedruckt in VersR 2003, 1256) festgehalten, dass ein zur Haftung des Arztes führender Diagnosefehler anzunehmen sei, wenn der Arzt eindeutige Symptome nicht erkennt oder falsch deutet.

## Fazit

Abschließend lässt sich feststellen, dass die Befundung der CT-Bilder den wissenschaftlich anerkannten und gesicherten elementaren Behandlungsstandards widersprach.

Die behandelnden Ärzte hätten auf Grund der Anamnese der Patientin besonders der Frage einer Ventildysfunktion bzw. nach dem Vorliegen erhöhten Hirndrucks nachgehen müssen. Sie durften die Tatsache, dass ein CT-Bild alleine zum Ausschluss dieser Diagnostik nicht als Entscheidungsgrundlage dienen durfte, nicht außer Acht lassen. Bei Berücksichtigung dieser Kriterien, die auch zum damaligen Zeitpunkt zum allgemeinen medizinischen Standard zählten, hätten sich für die Behandler nur folgende zwei Optionen ergeben:

- die Einleitung weiterer diagnostischer Maßnahmen zur Befunderhebung bzw. Befundungssicherung
- sie hätten dem Verdacht des erhöhten Hirndrucks weiter nachgehen und anstelle einer Lumbalpunktion die operative Shunt-Revision initiieren müssen.



Es ist keine seltene Konstellation, dass in Anspruch genommen Behandler bzw. deren Haftpflichtversicherer sich die Verantwortung für medizinische Fehlleistungen wechselseitig zuschieben. Während die konsiliarisch tätige Gemeinschaftspraxis sich auf den Standpunkt stellt, die Befundung der CT-Bilder sei in einer Form mitgeteilt worden, die angeblich keinen sicheren Ausschluss einer Hirndrucksymptomatik zuließ, haben sich die Kliniker darauf berufen, dass das in Auftrag gegebene CT explizit mit der Fragestellung nach der Möglichkeit einer Lumbalpunktion verbunden war.


Aus Sicht der Patientenseite war unerheblich, wer in letzter Konsequenz die Verantwortung zu tragen hatte, da in jedem Fall ein **Schnittstellen-/Koordinierungsfehler** unterlaufen ist, zu dem beide Seite beigetragen haben. Der Anspruch an Abstimmung und Koordinierung der ärztlichen Gesamtbehandlung aller an der Beteiligten untereinander ist eine zentrale Qualitätsanforderung zur Gewährleistung eines ärztlich verantwortlichen Umganges mit dem Risiko der konkreten Behandlung. Insbesondere im Hinblick auf Lücken in der Information und gegenseitiger Abstimmung, ist mit kommunikativer Sorgfalt ent-

gegenzuwirken. In diesem Zusammenhang ist auch auf Frahm/Nixdorf, *Arzthaftungsrecht*, 2. Aufl., 2001 zu verweisen:

„Bei der **Zusammenarbeit** ärztlicher Kollegen (...), besteht für jeden der Beteiligten die eigenverantwortliche Pflicht zur Koordination und insbesondere zur Gewährleistung des für die sinnvolle Arbeit des jeweils anderen notwendigen Informationsflusses.“  
(Seite 70)

Bei dem hier geschilderten Sachverhalt, dass die federführende Behandlungsinstitution einen Radiologen zur Befundung hinzuzieht, handelt es sich um einen Fall der sogenannten horizontalen Arbeitsteilung. Der Behandler, der einen Patienten zur weiteren Diagnostik überwiesen hat, darf bei der Weiterbehandlung dieses Patienten nach Rückkehr die Untersuchungsergebnisse nur dann zugrunde legen, wenn sich ihm aufgrund seiner eigenen Fachkunde keine Zweifel an der Richtigkeit des dortigen diagnostischen oder therapeutischen Vorgehens aufdrängen mussten.

Bei dem vorliegenden Fall lag einiges im Argen. Er zeigt insbesondere noch einmal, wie wichtig die zeitnahe Abklärung einer

Symptomatik vor dem Hintergrund eines möglicherweise bedrohlichen Befundes ist und dass auch die Verzögerung der Diagnostik, nicht nur deren tatsächliche Unterlassung, einen Befunderhebungsfehler darstellen kann. Darüber hinaus sollten konsiliarische eingeholte Bildbefunde jedenfalls dann nicht blind und unreflektiert übernommen werden, wenn die unmittelbar mit der Behandlung betrauten Personen über die eigene Fachkunde zur Beurteilung verfügen. 

---

## AUTOR

---

**Jan Tübben**  
Fachanwalt für  
Medizinrecht



**Dr. Roland Uphoff**  
Fachanwalt für  
Medizinrecht, M.mel.  
Kanzlei für Geburts-  
schadensrecht und  
Arzthaftung  
Heinrich-von-Kleist-Str. 4  
53113 Bonn

